

PROGRAM SESIUNI ȘTIINȚIFICE

VINERI, 21.09.2018

08:30 - 10:00

SALA A: SESIUNE CURS NOUȚĂȚI ÎN IMAGISTICA OSTEOARTICULARĂ

Coordonator: Florin Bîrsășteanu

8.30-9.00 Embolizarea preoperatorie a tumorilor osoase. Adrian Tutelcă, Cătălin Juratu, Dana Crișenescu, Florin Bîrsășteanu

9.00-9.30 Osteoporoza tranzitorie a șoldului la pacienți în perioada post-partum. Mălina Vîrdol, Florin Bîrsășteanu, Oana Miu, Simona Dunărițu

9.30-10.00 Evaluarea, caracterizarea și ilustrarea IRM a sindromului Hoffa. Ioan Codorean, Ion Bogdan Codorean

SALA B: SESIUNE CURS RADIOLOGIE INTERVENȚIONALĂ

Coordonator: Bogdan Popa

8.30-9.00 Rolul embolizării pre-operatorii în patologia tumorală. Laurențiu Gulie, Costin Minoiu, George Pană, Monica Popiel, Bogdan Popa

9.00-9.30 Tratatamentul endovascular al anevrismelor nerupte de aortă. B. Dorobăț, V. Pănuș, D. Trandafir, Silvia Condu, Eugenia Matisan, Cristina Tudor, G. Iana

9.30-10.00 Ischemia critică a piciorului persoanei cu diabet – rolul radiologului în echipa multidisciplinară. De la diagnostic la tratament. Mihai Crețeanu

SALA C: SESIUNE CURS MALPRAXIS

Coordonator: Sorin Ghiea

Moderatori: Vladimir Ene, Sorin Ghiea

8.30-9.00 Malpraxis medical: actualități și perspective. M. D. Costache, M. Stoian, Spitalul Clinic de Urgență Sf. Ioan București

9.00-9.20 Malpraxisul medical/culpa medicală în radiologie – abordare medico-legală și juridică. Marius Popa, Facultatea de Medicină Constanța

9.20-9.40 Condamnarea penală a medicilor pentru erori medicale - o nouă tendință? Andrei Nanu

9.40-10.00 Linia subțire ce desparte erorile medicale de malpraxisul medical. Cazuri de la noi toți. Sorin Ghiea¹, Emi Marinela Preda², Dragoș Cuzino, Vladimir Ene³,
¹Spitalul Monza, ²Institutul Clinic Fundeni, ³Spitalul Clinic de Urgență "Sf. Ioan"

SALA D: SESIUNE CURS MD

IMPORTANȚA CONSULTULUI MULTIDISCIPLINAR ÎN TRATAMENTUL NEFROBLASTOMULUI

Coordonator: Mariana Coman

8.30-9.00 Principii de diagnostic și tratament în nefroblastom. Ruxandra Vidlescu

9.00-9.30 Diagnostic imagistic în nefroblastom. Veronica Marcu

9.30-9.45 Tratamentul chirurgical. Anna Kadar

9.45-10.00 Diagnosticul nefroblastomatozei – aspecte înșelătoare, prezentare de cazuri. Mariana Coman

10:00-10:30 Pauză de cafea

10:30 – 12:30

SALA A: SESIUNE PLENARĂ

Coordonatori: Florin Bîrsășteanu, Radu Baz

10.30-11.00 Diagnosticul și stadializarea cancerului de col uterin: ghiduri actuale. Teresa Margarida Cunha

11.00-11.30 Imagistica pelvisului feminin acut. Lorenzo Derchi

11.30-12.00 Radiologia de urgență în neuroștiințe. Jean Pierre Pruvo

12.00-12.30 Imagistica în extensiile tumorale perineurale din neoplasmalele capului și gâtului. Lawrence Ginsberg

SALA A: PREZENTĂRI FIRME

12.30-12.55 Simpozion Philips Romania

Prodiva – Experiență clinică – recomandări pentru practica de zi cu zi. Bernhard Heinze, GZW Wörgl, Austria

12.55-13.10 Simpozion Affidea

Diagnosticul endometriozei prin RMN - Cât de elocvent este înainte de chirurgie? Vladimir Ene

13.10-14.00 Pauză de masă

14.00-15.40

SALA A: SESIUNE CURS

IMAGISTICA GENITO-URINARĂ

Coordonator: Dragoș Negru

14.00-14.30 Diagnosticul imagistic în patologia vezicii urinare și a uretrei masculine. F. Mihai¹, Camelia Bar², M. Savin¹, B. Cucuteanu², Liliana Gheorghe¹, Corina Lupașcu Ursulescu¹, D. Negru¹, ¹UMF Gr. T. Popa Iași, ²Arcadia Medical Center

14.30-15.00 IRM în diagnosticul pozitiv și diferențial al endometriozei. Raluca Ciolan², Liliana Gheorghe¹, Camelia Bar², Manuela Ursaru², Irina Jari¹, D. Negru¹, ¹UMF Gr. T. Popa Iași, ²Arcadia Medical Center

15.00-15.30 MDCT în carcinomul tranzațional al uroteliului superior. D. Negru¹, Liliana Gheorghe¹, Camelia Bar², V. Fotea¹, F. Mihai¹, Adriana Pricop³, ¹UMF Gr. T. Popa Iași, ²Arcadia Medical Center, ³Spitalul Clinic Județean de Urgențe Sf. Spiridon

15.30-15.40 Discuții. Concluzii

SALA B: SESIUNE CURS

IMAGISTICA CARDIO-VASCULARĂ

*Coordonator: Adrian Șanta**Moderatori: Adrian Șanta, Radu Baz*

14.00-14.05 Introducere

14.05-14.30 Coronaro-CT. Tehnică, anatomie, patologie congenitală, boala coronariană aterosclerotică. Ofelia Niță, *Medlife București*

14.30-15.00 Coronaro CT. Aplicații în patologia non coronariană. Adrian Șanta, *ULB Sibiu, Facultatea de Medicină*

15.00-15.30 IRM cardiac. Tehnică, principalele aplicații. Răzvan Capșa, *Institutul Fundeni București*

15.30-15.40 Discuții. Concluzii.

SALA C: SESIUNE CURS

IMAGISTICA SENOLOGICĂ

Coordonatori: Cristiana Ciortea, Mihai Lesaru

14.00-14.20 Corelații imagistice în cancerul mamar infraclinic: rolul și limitele ecografiei. Mihai Lesaru, Miruna Ispas, *Institutul Clinic Fundeni, București*

14.20-14.40 Cancerul mamar la tinere. Anca Ciurea¹, Cristiana Ciortea², ¹UMF "I. Hațieganu" Cluj-Napoca, ²Spitalul Clinic Județean de Urgență Cluj-Napoca

14.40-15.00 Diagnosticul maselor chistice complexe. Cristiana Ciortea¹, Anca Ciurea², ¹Spitalul Clinic Județean de Urgență Cluj-Napoca, ²Universitatea de Medicină și Farmacie „Iuliu Hațieganu”, Cluj-Napoca

15.00-15.20 Manopere intervenționale în diagnosticul preterapeutic și tratamentul cancerului mamar. Carmen Lisencu, *Institutul Oncologic "I. Chiricuță", Cluj-Napoca*

15.20-15.40 Clasificarea anatomopatologică a materialului biopsic obținut prin puncție. B. Fetica, *Institutul Oncologic "I. Chiricuță", Cluj-Napoca*

SALA D: SESIUNE CURS

NOUTĂȚI ÎN IMAGISTICA PATOLOGIEI BMF

Coordonator: Danisia Haba

14.00-14.30 Anatomia spațiului masticator. Anca Sava, *Catedra de Anatomie și Embriologie, UMF GR. T. Popa, Iași*

14.30-15.00 Evaluarea CT și IRM a leziunilor spațiului masticator. Danisia Haba, *Catedra de Chirurgie OMF, UMF GR. T. Popa, Iași*

15.00-15.40 Capcane în diagnosticul imagistic și anatomo-patologic al leziunilor care invadează spațiul masticator. Danisia Haba¹, Anca Sava², Gabriela Florența Dumitrescu³, ¹Catedra de Chirurgie OMF, UMF GR.T.Popa, Iași, ²Catedra de Anatomie și Embriologie, UMF GR.T.Popa, Iași, ³Serviciul de anatomie-patologică, Sp. Clinic de Urgențe "Prof.Dr.N.Oblu", Iași

15:40-16:00 Pauză de cafea

16.00-18.00

SALA A: SESIUNE CURS

URO-ONCOLOGIE

Coordonatori: *Ioana Lupescu, I. Sinescu*

Moderatori: *Ioana Lupescu, Ctin. V. Gîngu*

16.00-16.05 Introducere. Ctin. V. Gîngu^{1,2}, ¹UMF "Carol Davila", București, România, ²Centrul de Urologie și Transplant Renal, Institutul Clinic Fundeni, București, România

16.05-16.25 Ce trebuie să știm despre imaginile capcană în evaluarea IRM MP a prostatei. Ioana G. Lupescu^{1,2}, Sandra Moangă², Adrian Dijmărescu^{1,2}, ¹UMF "Carol Davila", ²Laboratorul Clinic de Radiologie, Imagistică Medicală și Radiologie Intervențională, Institutul Clinic Fundeni București, România

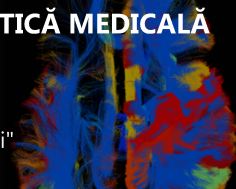
16.25-16.50 Diagnosticul cancerului de prostată asociat prostatitei cronice. G. Glück^{1,2}, A.Preda², Ioana G. Lupescu^{1,3}, Monica Hortopan⁴, I. Sinescu^{1,2}, ¹UMF "Carol Davila", ²Centrul de Urologie și Transplant Renal, I.C. Fundeni, ³Laboratorul Clinic de Radiologie, Imagistică Medicală și Radiologie Intervențională, I.C. Fundeni, ⁴Laboratorul de Anatomie Patologică, I.C.Fundeni, București, România

16.50-17.10 Cancerul de prostată: aspecte morfopatologice ale specimenelor tisulare. Mihaela Mihai, Serviciul de Anatomie Patologică, Institutul Clinic Fundeni, București, România

17.10-17.30 Ghiduri de tratament sistematic al neoplasmului de prostată avansat și metastazat. Cornelia Nițipir, Cristina Orlov, Ana-Maria Popa, Maria Barbu, UMF "Carol Davila", București, România, Secția de Oncologie Medicală, Spitalul Universitar de Urgență "Elias", București, România

17.30-17.50 Tehnici moderne de iradiere ale prostatei. G. Rîcu, Centrul de Radioterapie Amethyst, Spitalul Universitar de Urgență Militar Central, București, România

17.50-18.00 Concluzii. Ctin. V. Gîngu^{1,2}

**SALA B: SESIUNE COMUNICARI SCURTE****IMAGISTICA OSTEOARTICULARĂ****Moderatori: Dragoș Cuzino, Sorin Moțoi****16.00-16.10 Introducere****16.10-16.35 Tumorile de țesuturi moi.** Dan-Iustin Onet, Luminița Oana Miu, Florin Bîrsășteanu, Simona Dunărințu, Cătălin Miu**16.35-17.00 Aportul secvenței DWI în diagnosticul și aprecierea gradului și evoluției sacro-ileitei.** Marius Benta, Florin Bîrsășteanu, Oana Miu, Dan Onet**17.00-17.25 Detecția, clasificarea și ilustrarea IRM a leziunilor traumatice meniscale și a opțiunilor terapeutice.** Ioan Codorean, Ion Bogdan Codorean, *Spital Medlife Grivita București, Spitalul MedLife Ortopedie - Traumatologie***17.25-17.50 Aspecte practice în evaluare imagistică a complexului triunghiular fibrocartilagos din articulația pumnului.** Dragoș Cuzino, Oana Baston, Cătălin Blaj, Florin Naftanaila, *Spitalul Militar Universitar de Urgență București România***17.50- 18.00 Discuții. Concluzii.****SALA C: SESIUNE COMUNICĂRI SCURTE****IMAGISTICA SENOLOGICĂ****Moderatori: Angelica Chiorean, Claudia Teodorescu****16.00-16.25 Aspecte mamografice în subtipurile moleculare de cancer mamar.** Elena Claudia Teodorescu, Beatrice Median, *Centrul Medical Donna, București***16.25-16.45 Aspecte ultrasonografice în subtipurile moleculare de cancer mamar.** Angelica Chiorean^{1,2}, Mădălina Szep^{1,2}, Maria Magdalena Duma^{1,2,3}, ¹UMF "I. Hațieganu" Cluj-Napoca, ²Medimages Cluj-Napoca, ³Micromedica Piatra Neamț**16.45-17.10 Aspecte RM ale subtipurilor moleculare de cancer mamar.** Mădălina Szep^{1,2}, Angelica Chiorean^{1,2}, Maria Magdalena Duma^{1,2,3}, ¹UMF "I. Hațieganu" Cluj-Napoca, ²Medimages Cluj-Napoca, ³Micromedica Piatra Neamț**17.10-17.35 Aspecte radio-imagistice în cancerele mamare grad 3 Nottingham.** Maria Magdalena Duma^{1,2,3}, Angelica Chiorean^{2,3}, Roxana Pintican⁴, Mădălina Szep^{2,3}, ¹Micromedica Piatra Neamț, ²Medimages Cluj-Napoca, ³UMF "I. Hațieganu" Cluj-Napoca, ⁴Spitalul Clinic Județean de Urgență Cluj-Napoca**17.35-18.00 Radiogenomica: un pas mai aproape de medicina personalizată.** Roxana Pintican¹, Angelica Chiorean^{2,3}, Iulian Goidescu^{2,4}, Dan Eniu^{2,4}, Maria Magdalena Duma^{2,3}, ¹Spitalul Clinic Județean de Urgență Cluj-Napoca, ²UMF "I. Hațieganu" Cluj-Napoca, ³Medimages Cluj-Napoca, ⁴Oncosurg Cluj-Napoca, ⁵Micromedica Piatra Neamț

SALA D: SESIUNE COMUNICĂRI SCURTE (VARIA)**PEDIATRIE****Moderatori: Bogdan Olteanu, Simona Cerbu**

16.00-16.10 Hemihidranencefalia – o afecțiune rară. Prezentare de caz. Elena-Raluca Ciolan, Dragoș Negru

16.10-16.25 Comparația a 3 medii de contrast utilizate pentru ANGIO-CT la nou-născuți. Marian Pop, Institutul de Urgență pentru Boli Cardiovasculare și Transplant, Târgu Mureș

16.25-16.35 Diagnosticul diferențial imagistic al nefroblastomatozei. Maria Glencora Costache¹, Mariana Coman², Veronica Marcu², Cosmin Medar¹, ¹UMF Carol Davila, București, ²Laborator Radiologie și Imagistică Medicală, Spitalul Clinic de Urgență pentru Copii "Maria Sklodowska Curie"

16.35-16.45 Leziuni multiple osteolitice la o pacientă de 14 ani. Victorița Ștefănescu^{1,2}, Simona Ghergh², Mugur Gogoș¹, Mădălina Nicoleta Matei^{1,2}, Sonia Sebeștean¹, Andreea Moisii¹, Luiza Epure¹, Alexandra Goarză¹, Mihaela Ginghină¹, Laura Budală-Cristescu^{1,2}, Laura Candussi^{1,2}, ¹Facultatea de Medicină și Farmacie, Universitatea Dunărea de Jos din Galați, România, ²Spitalul Clinic de Urgență pentru Copii Sf. Ioan Galați

16.45-17.00 Aspecte imagistice în pneumopatiile acute – de la simplu la complex. Irina Stavarache, Loredana Monica Ștefan, Elena Radu, Cristian Ștern, Oana Rizea, Cristina Al. Nicolae, Ioana G. Lupescu, Clinica de Radiologie și Imagistică Medicală Institutul Clinic Fundeni București

17.00-17.15 Imagistica complicațiilor pulmonare la copiii cu imunosupresie-serie de cazuri. Carmen Oțelea, Dana Vodă, Carmen Grigore, Spitalul Clinic de Urgență pentru Copii Brașov


17.15-17.30 Ce metodă imagistică abordăm în urgențele pediatrice abdominale – RX/US/CT/MRI? Simona Cerbu, Universitatea de Medicină și Farmacie Timișoara

17.30-17.45 Activități și inițiative ale GRP. Bogdan-Ștefan Olteanu, Otilia Fufezan, Carmen Asăvoaie

17.45-18.00 Discuții. Concluzii.

18.10-18.40 Ceremonia de acordare a titlurilor de "Membru de onoare SRIM" (Sala A)

18.50-19.20 Ședința SRMMR (Sala A)



SÂMBĂTĂ, 22.09.2018

08:30 – 10:00

SALA A: SESIUNE CURS

NEURORADIOLOGIE

Coordonator: Gheorghe Iana

8.30-8.50 Imagistica în hemoragia cerebrală. Andreea Marinescu, Alina Nicula, A.V. Marinescu, G. Iana

8.50-9.05 Rolul diagnostic și prognostic al tomografiei computerizate cerebrale la pacienții cu hemoragie cerebrală – opinia neurologului. R. Radu, E. Terecoasa, A.V. Marinescu, C. Tiu

9.05-9.25 Angio CT în hemoragia cerebrală. Alina Nicula, A. V. Marinescu, G. Iana

9.25-9.45 Terapia endovasculară în tratamentul HSA de cauză anevrismală. B. Dorobăț, *Spitalul Universitar de Urgență București*

9.45-10.00 Imagistica leziunilor endocraniene hemoragice post-traumatice. A.V. Marinescu, A. Marinescu, A. Nicula, G. Iana

SALA B: SESIUNE COMUNICĂRI SCURTE (VARIA)

IMAGISTICA GASTRO-INTESTINALĂ ȘI ABDOMINALĂ

Moderatori: Mugur Grasu, Mircea Buruian

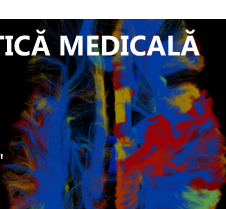
8.30-8.40 Nu doar o altă metastază a carcinomului renal. R. Pintican, M. Mureșan, A. Chiorean, V. Bintintan, V. Bura, M. Duma

8.40-8.50 Canalul WIRSUNG – posibil marker în stadializarea pancreatitei acute. Bogdan Cucuteanu^{1, 2}, Florin Mihai^{1, 2}, Marius Savin^{1, 2}, Camelia Bar¹, Vasile Fotea^{2, 3}, Corina-Veronica Lupașcu-Ursulescu^{2, 3}, Dragoș Negru^{1, 2, 3}, ¹*Centrul Medical Arcadia Iași*, ²*Universitatea de Medicină și Farmacie „Grigore T. Popa” Iași*, ³*Spitalul Clinic Județean de Urgență „Sf. Spiridon” Iași*

8.50-9.05 Aspecte imagistice curente în diagnosticul leziunilor chistice pancreatice maligne. Adrian Dumitru Dijmărescu^{1, 2}, Andrei Voicovici¹, Cristian Peneoășu¹, Mugur Grasu^{1, 2}, Ioana Gabriela Lupescu^{1, 2}, ¹*Institutul Clinic Fundeni, București*, ²*Universitatea de Medicină și Farmacie "Carol Davila" București*

9.05-9.15 Evaluarea computer tomografică postoperatorie precoce în pancreatectomii. Marius-Lucian Savin^{1, 2}, Corina Lupașcu-Ursulescu², Dragoș Negru^{1, 2}, ¹*Spitalul Sfântul Spiridon, Iași*, ²*Arcadia Medical Center, Iași*

9.15-9.25 Este sau nu boală Crohn? – Răspunsul "Imagisticii CT". Ana-Maria Ungureanu¹, Florin Bîrsășteanu¹, Dan Pele¹, Daniela Cipu¹, Codruț Ivan², Sorin Moțoi¹,



¹UMF „Victor Babeș” Timișoara, Clinica de Radiologie și Imagistică Medicală, ² UMF „Victor Babeș” Timișoara, Clinica de Chirurgie I

9.25-9.40 Aspecte CT și IRM ale implicării splenice în patologia oncohematologică. Andrei Voicovici¹, Adrian Dumitru Dijmărescu^{1,2}, Gina Rusu¹, Cristina Dumitrescu^{1,2}, Ioana Gabriela Lupescu^{1,2}, ¹Institutul Clinic Fundeni București, ²Universitatea de Medicină și Farmacie “Carol Davila” București

9.40-9.55 LI-RADS - necesitatea standardizării descrierii nodulilor hepatici din ciroză. Octavia Ciuhodaru¹, Florin Mihai², Corina Hîncu¹, Liliana Gheorghe¹, Corina Lupașcu – Ursulescu¹, Dragoș Negru¹, ¹Spitalul Clinic Județean de Urgențe “Sf. Spiridon” Iași, ²Centrul de Imagistică Medicală Arcadia Iași

9.55-10.00 Discuții. Concluzii.

SALA C: SESIUNE COMUNICĂRI SCURTE (VARIA)

IMAGISTICA CARDIO-VASCULARĂ

Moderatori: Răzvan Cașșă, Simona Manole

8.30-8.35 Introducere

8.35-8.50 Povestea a doi pacienți cu ventricul stâng hipertrabeculat. Marian Pop, Institutul de Urgență pentru Boli Cardiovasculare și Transplant, Tîrgu Mureș

8.50-9.10 Actualități în evaluarea imagistică prechirurgicală a malformațiilor cardiace congenitale. Maria-Luiza Cobzeanu¹, Raluca Ozana Chistol², Dragoș Negru^{1,3}, ¹Spitalul Clinic de Urgență “Sf. Spiridon”, Iași, ²Institutul de Boli Cardiovasculare “Prof. dr. George I.M. Georgescu”, Iași, ³Universitatea de Medicină și Farmacie “Grigore T. Popa”, Iași

9.10-9.30 Morfologie și funcție în evaluarea IRM a pacienților cu tetralogie FALLOT corectată chirurgical. Veronica-Maria Marcu¹, A. Nicolescu², Cristina Filip², L. Radoi³, Mariana Coman¹, Maria Alexandrescu³, ¹Departamentul de Radiologie, SCUC “M. S. Curie” București, ²Departamentul de Cardiologie, SCUC “M.S.Curie” București, ³Departamentul de Radiologie, Spitalul Monza București

9.30-9.45 Amiloidoza cardiacă - importanța secvențelor de MAPPING. Prezentare de caz. Alina Ioana Nicula¹, Andrei Marinescu¹, Andreea Marinescu¹, Roxana Rimbas², Dragos Vinereanu², Gheorge Iana¹, ¹Spitalul Universitar de Urgență București, Radiologie și Imagistică Medicală, ²Spitalul Universitar de Urgență București, Cardiologie

9.45-10.00 Displazia fibromusculară – patologie cunoscută sau nu. C. Nișcoveanu, R. A. Baz, C. G. Gherghescu, Alina-Mihaela Tolos, P. R. Vasile, Sabina Gherca, Miruna Uta-Stan, R. Baz, Universitatea “Ovidius” Constanța

SALA D: SESIUNE COMUNICĂRI SCURTE**IMAGISTICĂ CAP ȘI GÂT****Moderatori: Danisia Haba, Emi Preda****8.30-8.40 Introducere**

8.40-8.55 Incidentaloame dentare în examinarea imagistică cranio-cerebrală. Andrei Victor Marinescu¹, Alina Nicula¹, Andreea Marinescu¹, Andreea Didilescu², Gheorge Iana¹, ¹Spitalul Universitar de Urgență București, Radiologie și Imagistică Medicală, ²Universitatea de Medicină și Farmacie "Carol Davila", Facultatea de Medicină Dentară

8.55-9.15 Aspecte imagistice în patologia inflamatorie a capului și gâtului la pacienții onco-hematologici. Emi M. Preda, Andrei Voicovici, Andrei I. Cristache, Ioana G. Lupescu, Departamentul de Radiologie, Radiologie Intervențională și Imagistică Medicală al IC Fundeni

9.15-9.35 Aspecte IRM în patologia oculo-orbitară. Alina-Mihaela Toleş, P.R. Vasile, C. Nişcoveanu, R. Baz, Spitalul Clinic Judeţean de Urgență Constanța, Universitatea "Ovidius" Constanța

9.35-9.45 Granulomul central cu celule gigante în sinusul maxilar pediatric. Domnița Ioana Ursu¹, Iulia Emanuela Loghin¹, Amalia Iordachescu¹, Manuela Ursaru², Radu Reuț², Irina Jari², Liliana Gheorghe², Cristian Budacu³, Dragoș Negru², ¹Spitalul Clinic Judeţean de Urgențe „Sfântul Spiridon”, Iași, ²Universitatea de Medicină și Farmacie „Gr.T.Popa”, Iași, ³Clinica de Chirurgie Oro-Maxilo-Facială din cadrul Spitalului Clinic Judeţean de Urgențe, „Sfântul Spiridon”, Iași

9.45-9.55 Diagnosticul imagistic în traumatismul ocular complicat infecțios – caz clinic. Sorina Adriana Căpășu, Dragoș Cuzino, Spitalul Universitar de Urgență Militar Central 'Carol Davila', Departamentul de Radiologie și Imagistică Medicală, Universitatea de Medicină și Farmacie 'Carol Davila', București

9.55-10.00 Discuții. Concluzii.**10:00-10:30 Pauză de cafea**

SESIUNE PLENARĂ (SALA A)

10:30 – 13:10

Moderatori: *Ioana Lupescu, Dragoș Negru*

10.30-11.00 Biomarkeri în diagnosticul IRM al accidentului vascular acut. C. Oppenheim, M. Edjlali-Goujon, L. Legrand, O. Naggara, J.F. Meder, *Spitalul Sainte-Anne, Universitatea Descartes Paris*

11.00-11.30 Noi paradigme în imagistica tumorilor renale. Marie-France Bellin

11.30-12.00 Actualități în cancerul de prostată evaluat prin IRM multiparametrică și PET: oportunități și provocări. Heinz-Peter Schlemmer, *Heidelberg*

12.00-12.25 Câteva semne clasice în imagistica toracică. Jose Vilar Samper

12.25-12.55 Cum să gestionăm în IRM artefactele metalice în patologia mucosculoscheletală? Jean-Luc Drapé

12.55-13.10 Examinarea EDIR. Cum o pregătim? Jose Vilar Samper

13.10-14.00 Pauză de masă

14:00 – 15:40

SALA A: SESIUNE CURS MD

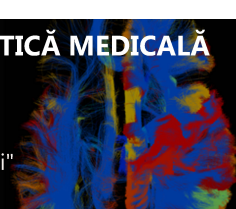NOUTĂȚI ÎN CIROZA HEPATICĂ ȘI CHC

Coordonator: *Ioana Lupescu*

14.00-14.20 Noutăți în managementul carcinomului hepatocelular-punctul de vedere al gastroenterologului. Liana Gheorghe

14.20-14.40 LI-RADS: criteriile CT și IRM în favoarea diagnosticului de carcinom hepatocelular. Ioana G.Lupescu, Emi M. Preda, Andreea Scheau, Mihaela Buzoianu, Mugur Grasu, *Universitatea de Medicină și Farmacie Carol Davila, Radiologie, Departamentul de Imagistică Medicală și Radiologie Intervențională, Institutul Clinic Fundeni, București, România*

14.40-15.00 Radiologia intervențională în tratamentul multimodal al carcinomului hepatocelular. M. Grasu^{1,2}, M. Dumitru^{1,2}, M. Toma², Gina Rusu-Munteanu², Ioana G.Lupescu^{1,2}, ¹UMF "Carol Davila", ²Laboratorul Clinic de Radiologie, Imagistică Medicală și Radiologie Intervențională, Institutul Clinic Fundeni, București, România



15.00-15.20 Tratatamentul curativ al carcinomului hepatocelular. R. Grigorie, I. Popescu, S. Alexandrescu, D. Hrehoreț, V. Brașoveanu, S. Dima, N. Picu, G. Moisa, R. Zamfir, L. David, F. Botea, D. Tomescu, I. G. Lupescu, M. Grasu, R. Dumitru, M. Toma, A. Croitoru, V. Herlea, C. Pechianu, ¹*Centrul de Chirurgie Generală și Transplant Hepatic, IC Fundeni*, ²*Clinica de Anestezie și Terapie Intensivă, IC Fundeni*, ³*Laboratorul Clinic de Radiologie, Imagistica Medicală și Radiologie Intervențională IC Fundeni*, ⁴*Departamentul de Gasto-Oncologie IC Fundeni*, ⁵*Serviciul de Anatomie-Patologică IC Fundeni, București, România*

15.20-15.40 Tratatamentul secvențial în carcinomul hepatocelular avansat-punctul de vedere al oncologului. Adina Croitoru, Ioana Dinu, Monica Miron, Ioana Luca, Florina Buica, Iulia Gramaticu, Alice Chitu, Vlad Croitoru, *Centrul de Gastroenterologie și Hepatologie-Compartiment Oncologie, Institutul Clinic Fundeni, București, România*

SALA B: SESIUNE COMUNICĂRI SCURTE NEUROIMAGISTICĂ ȘI RX INTERVENȚIONALĂ

Moderatori: Andreea Marinescu, Gheorghe Iana

14.00-14.05 Introducere

14.05-14.25 Proiecția superficială a grosimii corticale – o nouă perspectivă în diagnosticul displaziilor corticale focale. Georgian Ciobotaru, Oana-Tarță-Arsene, Sebastian Pavel, Sergiu Stoica, *Brain Institute, Spitalul Cardiovascular Monza, București*


14.25-14.45 Fenestrația arterei carotide interne în segmentul supraclinoidian, asociată cu anevrism sacular: tratament endovascular și sinteza de literatură. Rares Cristian Filep, Lucian Mărginean, Mircea Buruiian, *Spitalul Clinic Județean de Urgență*

14.45-15.05 Evoluția diagnosticului prin imagistică a accidentului vascular cerebral acut. Cristian Mureșan, Răzvan Gutu, Silviu Lucaci, Cristina Lucaci

15.05-15.20 Stenoza de trunchi celiac: de la diagnostic la implicații terapeutice. A. Geanaliu, S. Lahmar, D. Caravasile, A. Dinca, A-M. Sarbu, R. Dumitru, M. Grasu, M. Toma, I. G. Lupescu, *Clinica de Radiologie și Imagistica Medicală Institutul Clinic Fundeni*

15.20-15.35 Intervențiile ghidate CT: experiență inițială. Andrei Roman, *Institutul Oncologic Prof. Dr. I. Chiricuță, Cluj-Napoca*

15.35-15.40 Concluzii



SALA C: SESIUNEA JUNIOR (VARIA)

Moderatori: Ioana Gheonea, Răzvan Capșa

14.00-14.10 Sfaturi practice: diagnosticul CT în ischemia venoasă mezenterică. Dan Pele, Ana-Maria Ungureanu, Florin Bîrsășteanu, *Spitalul Clinic Județean de Urgență „Pius Brînzeu” Timișoara*

14.10-14.20 Tuberculoza hepatică și splenică la un pacient cu allotransplant medular. Ioan Andrei Cristache¹, Andrei Voicovici¹, Mugur Grasu^{1,2}, Ioana Gabriela Lupescu^{1,2}, ¹*Institutul Clinic Fundeni București*, ²*Universitatea de Medicină și Farmacie „Carol Davila” București*

14.20-14.35 Sacoidoza pulmonară - aspecte CT. Andreea Ionită¹, Georgiana Sufanu¹, Camelia Bar², Dragoș Negru¹, ¹*Departamentul de Radiologie și Imagistică Medicală, Spitalul Clinic Județean de Urgență „Sf. Spiridon” Iași*, ²*Centrul de Imagistică Medicală Arcadia Iași*

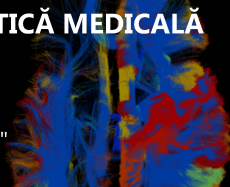
14.35-14.45 Relația diagnostic-terapie-prognostic într-un caz de tumoră neuroendocrină pancreatică non-funcțională cu determinări secundare multiple. Vlad-Octavian Bolocan¹, Maria Glencora Costache², Cosmin Medar^{1,2}, Gelu Adrian Popa³, Nicola Fazio⁴, Traian Vasile Constantin^{1,2}, Viorel Jinga^{1,2}, ¹*Spitalul Clinic „Prof. Dr. Theodor Burghel”, București*, ²*UMF „Carol Davila”, București*, ³*Spitalul Clinic de Urgență „Sf. Ioan”, București*, ⁴*Istituto Europeo di Oncologia, Milano*

14.45-15.00 Sarcopenia și neoplasmul de colon - aspecte preliminare la pacienți în stadiu avansat. Teodora Radaschin, Florina Nițu, Adina Croitoru, Ioana G. Lupescu, *I.C. Fundeni, București*

15.00-15.15 Sindromul BUDD-CHIARI: puncte cheie în diagnosticul CT și IRM. Iulia Grecu, Mugur Grasu, Cristina Dumitrescu, Ioana G. Lupescu, *Institutul Clinic Fundeni, București*

15.15-15.30 Invaginația intestinală la adult - incidentalom sau urgență chirurgicală? Delia I. Acsinte, Eduard Dumea, Mădălina I. Ciocan, Andreea Scheau, Ioana G. Lupescu, *Laboratorul de Radiologie, Imagistică Medicală și Radiologie Intervențională, Institutul Clinic Fundeni, UMF Carol Davila*

15.30-15.40 Concluzii



SALA D: SESIUNE ASISTENȚI MEDICALI, FIZICIENI, TEHNICIENI

Moderatori: *Mircea Buruian, Corina Lupașcu-Ursulescu*

14.00-14.10 Introducere

14.10-14.35 Urosonografia (ecocistografia) versus cistografia micțională. Bianca Gabriela Tănase, Nicoleta Voinea, Corina Elena Dutuc, *Spitalul Clinic de Urgență pentru copii M.S. Curie, București, România*

14.35- 15.00 Formularul de consimțământ în radiologie. Adina Maria Buica, Alina Toloș, Mădălina Georgiana Ion, Costel-George Gherghescu, Radu-Andrei Baz, Paul Vasile, Cosmin Nișcoveanu, Radu Baz, *Spitalul Clinic Județean de Urgență Constanța, Universitatea "Ovidius" Constanța*

15.00-15.20 Protocolul urografiei CT - o provocare pentru tehnicianul radiolog. Raluca Popa, Senghiul Curti, Anca Stănilă, Ana Ivanov, Cristina Madalina Deacu, *Pozitron Medical Investigation Constanța*

15.20-15.30 Discuții. Concluzii.

15:40 – 16:00 Pauză de cafea

SALA A: PREZENTĂRI FIRME

16.00-16.15 Simpozion Affidea

Avantajele examinării RM pe sistemele 3T – Experiența clinicii Affidea Cluj, Iulian Raus

16.15-16.25 Simpozion Proton

Noi valori clinice în radiologie, Sinisa Kardum/Teodor Ioniță

SALA B: PREZENTĂRI FIRME

16.00-16.10 Simpozion Siemens Healthcare

Imagistica abdominală – Probleme (sau nu) cu ținerea respirației? Florin Preoteasa

16.10-16.20 Simpozion Medical Simulator Projects


Sistem interactiv de învățare și vizualizare 3D, Delia Pavel

16:30 - 18:00

SALA A: SESIUNE CURS**IMAGISTICA HIBRIDĂ***Coordonator: Oreste Straciuc**Moderatori: Oreste Straciuc, Simona Dunărințu***16.30-17.00 Tehnologia PET/CT – principalul exponent al imagisticii hibride.****Generalități și noțiuni introductive.** Mirela Gherghe^{1,2}, Oreste Straciuc^{3,4},¹Universitatea de Medicină și Farmacie "Carol Davila" București, ²Institutul Oncologic"Prof. Dr. Al. Trestioreanu" București, ³Centrul Pozitron Diagnosztika Oradea,⁴Universitatea din Oradea**17.00-17.20 Aportul imagisticii PET-CT în diagnosticul și stadializarea cancerului eso-****gastric.** Mirela Gherghe^{1,2,3}, Teodora Cristica³, Tudor Cipruț³, ¹Universitatea deMedicină și Farmacie "Carol Davila" București, ²Institutul Oncologic "Prof. Dr. Al.Trestioreanu" București, ³Affidea București**17.20-17.50 Rolul FDG PET/CT în diagnosticul cancerelor colo-rectale.**Oreste Straciuc^{1,2}, Crenguța Oncu^{1,3}, ¹Centrul Pozitron Diagnosztika Oradea,²Universitatea din Oradea, ³Spitalul Clinic Județean de Urgență Oradea**17.50-18.00 Concluzii****SALA B: SESIUNE: CELE MAI BUNE POSTERE***Moderatori: Dragoș Negru, Radu Baz (vor fi selectate 10 postere)***SALA A: 18.00-19.00****ADUNAREA GENERALĂ SRIM: RAPORT ȘI ANUNȚAREA PREMIILOR****ÎNCHIDEREA CONGRESULUI**

SESIUNE POSTERE

1. **Agenezia și atrezia arterelor carotidiene interne.** Cristian Mureșan, Răzvan Gutu, Silviu Lucaci, Cristina Lucaci
2. **Analiza localizării anatomice a hemoragiei subarahnoidiene într-un spital universitar de urgență.** Raluca Ungureanu¹, Letiția Coriu¹, Mihai Dumitru², Romica Cergan², Andreea Marinescu³, Gabriel Iacob^{4,1}, *Anesthesia and ICU Department, Coltea Clinical Hospital, Bucharest, Romania,* ²*Anatomy Department, Carol Davila University of Medicine and Pharmacy, Bucharest, Romania,* ³*Radiology and Imaging Department, University Emergency Hospital, Bucharest, Romania,* ⁴*Neurosurgery Department, University Emergency Hospital, Bucharest, Romania*
3. **Hemoragiile cerebrale - volumetrie în evoluție ca factor de prognostic.** Andrei Victor Marinescu¹, Alina Ioana Nicula¹, Andreea Marinescu¹, Răzvan Radu², Gheorge Iana¹, ¹*Spitalul Universitar de Urgență București, Radiologie și Imagistică Medicală,* ²*Spitalul Universitar de Urgență București, Neurologie*
4. **Aspecte IRM în patologia oculo-orbitară.** Alina-Mihaela Tołoș, Vasile P.R., C. Nișcoveanu, R. Baz, *Spitalul Clinic Județean de Urgență Constanța, Universitatea "Ovidius" Constanța*
5. **Limfom vs toxoplasmoză în infecția HIV: provocare diagnostică.** A. R. Baz, C. Gherghescu, C. Nișcoveanu, R. Baz, *Spitalul Clinic Județean de Urgență Constanța, Universitatea "Ovidius" Constanța*
6. **Malformații vasculare ale aortei, vaselor pulmonare și sistemice - un studiu imagistic retrospectiv.** Maria-Luiza Cobzeanu¹, Raluca Ozana Chistol², Dragoș Negru^{1,3}, ¹*Emergency Clinical Hospital "Sf. Spiridon", Iași,* ²*Institute of Cardiovascular Diseases "Prof. dr. George I.M. Georgescu", Iași,* ³*University of Medicine and Pharmacy "Grigore T. Popa", Iași*
7. **Variante anatomice ale arterelor coronare evaluate prin angiocoronarografie CT.** Radu-Iulian Nistor, Cristina Mădălina Deacu, Teodora Balaur, *Pozitron Medical Investigation, Constanța*
8. **Patologia trunchiului celiac - cauza ascunsă a sindroamelor dureroase abdominale nediagnosticsate.** Radu-Iulian Nistor, Cristina-Mădălina Deacu, Adriana Iordan, Steliana Popescu, *Pozitron Medical Investigation, Constanța*



9. **Chistul epidermoid intradiploic - prezentare de caz.** Radu Căprariu¹, Antonia Moldovan¹, Diana Jianu², Florin Bîrsășteanu^{1,3}, ¹Spitalul Clinic Județean de Urgență Pius Brînzeu Timișoara, România, ²Centrul de radioimagnostică Telescan Timișoara, România, ³Universitatea de Medicină și Farmacie Victor Babeș Timișoara, România
10. **Infarcte osoase și necroză avasculară de cap femural după tratamentul bolii HODGKIN - prezentare de caz.** Marius-Mihail Bența¹, Antonia Moldovan¹, Tiberiu Lica¹, Florin Bîrsășteanu^{1,2}, ¹Spitalul Clinic Județean de Urgență Pius Brînzeu Timișoara, România, ²Universitatea de Medicină și Farmacie Victor Babeș Timișoara, România
11. **Perspectiva de abordare în diagnosticul anomaliilor congenitale ale căilor aeriene.** Alexandra Nedelcoff-Ghiranlieff, Camelia Bar, Dragoș Negru, "Sf. Spiridon" Emergency Hospital Iași, Arcadia Medical Imaging Center, "Sf. Spiridon" Emergency Hospital Iași
12. **Rolul RX în evaluarea prezenței corpurilor străini esofagiene - studiu de caz.** Cristian Constantin¹, Elena-Raluca Postelnicu-Pantofaru¹, Mariana Coman², ¹Spitalul Universitar de Urgență Militar Central "Carol Davila" București, ²Spitalul Clinic de Urgență pentru Copii "Maria Sklodowska Curie" București
13. **Fistula bronho-cutanată postlobectomie pulmonară – prezentare de caz.** Antonia Moldovan¹, Marius-Mihail Bența¹, Tiberiu Lica¹, Dan Oneț¹, Florin Bîrsășteanu^{1,2}, ¹Spitalul Clinic Județean de Urgență "Pius Brînzeu" Timișoara, România, ²Universitatea de Medicină și Farmacie Victor Babeș Timișoara, România
14. **Caracteristici clinico-imagistice în sarcomul EWING.** Cristian Mihai Luhovschi¹, Raluca Elena Postelnicu¹, Ileana Stîngaci¹, Diana Stănescu², Niculina Butoianu³, Mariana Coman², ¹Secția Clinică Radiologie - Imagistică Medicală, Spitalul Universitar de Urgență Militar Central "Carol Davila", București, ²Secția Clinică Radiologie - Imagistică Medicală, Spitalul Clinic de Urgență pentru Copii "Maria Sklodowska Curie", București, ³Secția Clinică Neurologie Pediatrică, Spitalul Clinic de Psihiatrie "Prof. Dr. Alexandru Obregia", București.
15. **Imaging techniques used in diagnosing an insulinoma in a young patient - case present.** Alina - Maria Lăpădat, Lorena Mihaela Sas, Raluca – Elena

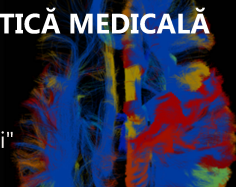
Meetescu, Lucian - Mihai Florescu, Ioana Andreea Gheonea, *Universitatea de Medicină și Farmacie Craiova*

16. **Mozaicul pulmonar - o provocare în diagnosticul CT?** Alina Milica, Adriana Iordan, Cristina Mădălina Deacu, *Pozitron Medical Investigation Constanța*
17. **Prezentare de caz - carcinom adrenocortical cu evoluție atipică.** Corina Banu¹, Iuliana Eva¹, Costin Stanciu¹, Ionuț Sava¹, Luminița Ivan¹, Sandy-Narcis Romedea¹, Dragoș Negru^{2,3}, ¹*Spitalul Clinic Militar de Urgență "Dr. Iacob Czihaç", Iași*, ²*Centrul de Imagistică Medicală Arcadia, Iași*, ³*Universitatea de Medicină și Farmacie "Gr. T. Popa", Iași*
18. **Aspecte radioimagistice în nefroblastom.** Mădălina Cordonasu¹, Raluca Elena Postelnicu¹, Cristian Constantin¹, Mariana Coman², ¹*Secția Clinică Radiologie – Imagistică Medicală, Spitalul Universitar de Urgență Militar Central "Carol Davila", București*, ²*Laborator Radiologie și Imagistică Medicală, Spitalul Clinic de Urgență pentru Copii "Maria Sklodowska Curie", București*
19. **Timusul în evaluarea CT: de la normal la aspecte patologice.** Adriana Selea¹, Elena Ramona Apostol¹, Mihaela Buzoianu^{1,2}, Ioana Gabriela Lupescu^{1,2}, ¹*Departamentul de Radiologie și Imagistică Medicală, Institutul Clinic Fundeni*, ²*Universitatea de Medicină și Farmacie „Carol Davila”, București, România*
20. **Aspecte radio-imagistice în administrarea intravenoasă de mercur - caz clinic.** Adriana Valentina Bulgaru², Anamaria Georgiana Bărdaș-Zugravu^{1,2}, Mariana Bărdaș², Gabriela Butoi², Steliana Popescu³, ¹*Ovidius University of Constanța, Faculty of Medicine*, ²*Medimar Imagistic Services Constanța*, ³*Pozimed Constanța*.
21. **Ce trebuie să știm despre hematopoieza extramedulară.** C.V. Iosub¹, C. Dumitrescu^{1,2}, G.Rusu¹, M. Buzoianu^{1,2}, I.G. Lupescu^{1,2}, ¹*Departament of Radiology and Medical Imagistics, Fundeni Clinical Institute*, ²*University of Medicine and Pharmacy Carol Davila”, Bucharest, Romania*
22. **Ce trebuie să știm despre hernia pulmonară?.** Cristian Peneoasu¹, Ioan Andrei Cristache¹, Andrei Voicovici¹, Mihai Ranete^{1,2}, Ioana Gabriela Lupescu^{1,2}, ¹*Institutul Clinic Fundeni, București*, ²*Universitatea de Medicină și Farmacie "Dr. Carol Davila", București*

23. **Schwanoame spinale și gastrointestinale – o descoperire incidentală la examinarea CT sau IRM.** Raluca Poeată, Dragoș Negru, *Spitalul Universitar Județean de Urgențe „Sf. Spiridon”, Iași*
24. **Angiomiolipomului renal: de la diagnosticul imagistic la tratament.** Mia M. Ifroșa, Emi M. Preda, Razvan Al. Capsa, Mugur.C. Grasu, Ioana G. Lupescu, *Clinica de Radiologie și Imagistică Medicală, Institutul Clinic Fundeni Universitatea de Medicină și Farmacie ‘Carol Davila’, București*
25. **Compresiunea vasculară-cauză rară a icterului obstructiv.** Corina Hîncu¹, Ana-Maria Alecsa-Lupu¹, Alina Fotea¹, Lucian Husdup¹, Liliana Gheorghe², Dragoș Negru², ¹*Spitalul Clinic Județean De Urgență “Sf. Spiridon” Iași*, ²*U.M.F “Gr.T.Popa” Iași*
26. **Formațiuni hepatice cu cicatrice.** Georgiana Roxana Șufanu¹, Andreea Ioniță², Camelia Bar³, Dragoș Negru², ¹*Spitalul Clinic De Urgențe “Prof. Dr. N. Oblu” Iași*, ²*Spitalul Clinic Județean De Urgențe “Sfântul Spiridon” Iași*, ³*Centrul De Imagistică Medicală Arcadia Iași*
27. **Posibilități de evoluție ale malrotației intestinale tardiv diagnosticată.** Mădălina Chișcaru, Ecaterina Pîrțu, Adriana Pricop, Vasile Fotea, Dragoș Negru, Lidia Ionescu, *Spitalul Universitar de Urgențe „Sf. Spiridon” Iași*
28. **Aspecte imagistice particulare ale tromboembolismului postpartum.** Daniel Moldovanu¹, Ana-Maria Alecsa-Lupu², Corina Hincu² Bogdan Cucuteanu³, Liliana Gheorghe Moisii⁴, Dragoș Negru⁵, ¹*Medic rezident, Clinica de Radiologie a Spitalului “Sf. Spiridon”, Iași*, ²*Medic specialist Clinica de Radiologie a Spitalului “Sf. Spiridon”, Iași*, ³*Asistent universitar Disciplina de Radiologie și Imagistică Medicală, Universitatea de Medicină și Farmacie “Gr. T. Popa”, Iași*, ⁴*Șef lucrări Disciplina de Radiologie și Imagistică Medicală, Universitatea de Medicină și Farmacie “Gr. T. Popa”, Iași*, ⁵*Profesor Disciplina de Radiologie și Imagistică Medicală, Universitatea de Medicină și Farmacie “Gr. T. Popa”, Iași*.
29. **Aspecte imagistice în tromboza cvasicompletă a venei cave inferioare.** Daniel-Sorin Moldovanu¹, Ana-Maria Alecsa-Lupu², Corina Hîncu², Marius Lucian Savin³, Liliana Gheorghe Moisii⁴, Dragoș Negru⁵, ¹*Medic rezident, Clinica de Radiologie a Spitalului “Sf. Spiridon”, Iași*, ²*Medic specialist Clinica de Radiologie a Spitalului “Sf. Spiridon”, Iași*, ³*Asistent universitar Disciplina de Radiologie și Imagistică Medicală, Universitatea de Medicină și Farmacie*

"Gr. T. Popa", Iași, ⁴Șef lucrări Disciplina de Radiologie și Imagistică Medicală, Universitatea de Medicină și Farmacie "Gr. T. Popa", Iași, ⁵Profesor Disciplina de Radiologie și Imagistică Medicală, Universitatea de Medicină și Farmacie "Gr. T. Popa", Iași

30. **Hemangioamele hepatice de la tipic la atipic : aspecte CT și IRM.** Călin Liviu Oltean, Raluca Oltean, A. Dijmărescu, Emi M. Preda, Ioana G. Lupescu, Laboratorul de Radiologie, Imagistică Medicală și Radiologie Intervențională, I.C. Fundeni, UMF "Carol Davila"
31. **Caz rar familial de tumoră stromală gastrointestinală (GIST).** Ștefan Păcurici¹, Manuela Ursaru¹, Octavia Ciuhodaru¹, Mihai Șchiopu¹, Liliana Gheorghe¹, Irina Jari¹, Radu Reuț¹, Vasile Fotea¹, Corina Lupașcu Ursulescu¹, Dragoș Negru¹, ¹Clinica Radiologică, Spitalul Clinic De Urgență "Sf. Spiridon", Iași
32. **Digestive metastases of melanoma – imaging diagnostic issues and interventional treatment.** Andrei Dincă, Ana-Maria Sârbu, Alina Geanaliu, Dragos Caravasile, Sofiane Lahmar, Kamal Abd-Ali, Radu Dumitru, Mihai Toma, Mugur Grasu, Ioana Lupescu
33. **Hematoamele musculoscheletale de la evaluarea imagistică la tratamentul intervențional prin embolizare transarterială.** A.-M. Sârbu, A. Dincă, A. Geanaliu, Abd-Ali K., Lahmar S., Caravasile D., Dumitru R. L., Toma M. G., Grasu M. C., I. Luca, I. G. Lupescu
34. **Evaluarea mamografică a micro și macrocalcificărilor.** Liliana Gheorghe¹, Edit Isabela Todirașcu², Magda Foca², Manuela Ursaru¹, V. Fotea, Corina Ursulescu, Iuliana Eva³, D. Negru¹, Irina Jari¹, ¹Universitatea de Medicină și Farmacie "Gr. T. Popa " Iași, ²Spitalul "Sf. Spiridon "Iași, ³Spitalul Militar Iași
35. **Particularități radio-imagistice în diagnosticul tumorilor phyllodes ale sânelui.** Domnița Ioana Ursu¹, Eva Iuliana¹, Irina Jari², Liliana Gheorghe², Manuela Ursaru², Adriana Pricop³, Dragoș Negru², ¹Spitalul Militar, Iași, ²Universitatea de Medicină și Farmacie „Gr. T. Popa”, Iași, ³Spitalul Clinic Județean de Urgențe „Sf. Spiridon”, Iași
36. **Rolul investigațiilor imagistice ale sânelui la femeia tânără.** Raluca-Elena Meetescu, Georgiana Cristiana Camen, Alina-Maria Lăpădat, Lucian-Mihai



Florescu, Ioana Andreea Gheonea, *Radiology and Imaging Department, University of Medicine and Pharmacy Craiova*

37. **Importanța corelării mamografiei cu examenul ecografic în cazul asimetriilor de densitate focală.** Edit-Isabela Todirașcu¹, Magda-Elena Foca¹, Irina Jari², Manuela Ursaru², Dragoș Negru², ¹*Spitalul "Sf. Spiridon", Iași*, ²*UMF Gr. T Popa, Iași*
38. **Agenzie renală congenitală asociată cu ureterocel controlateral.** Patricia Simu, Roxana Codreanu, Alexandra Martin, Iunius Simu, Mircea Buruian, *Disciplina Radiologie și Imagistică, UMF Tg. Mureș*
39. **Tumora ovariană borderline: o provocare de diagnostic.** Raluca-Andreea Urcănescu, Daniela Manea, Felicia Crumpei, Dragoș Negru, Cristian Lupașcu, *Spitalul Universitar de Urgență „Sf. Spiridon” , Iași*
40. **Rolul computer tomografiei în diagnosticarea chisturilor osoase anevrismale – studiu de caz.** Elena-Raluca Postelnicu-Pantofaru¹, Daniela Stoica², Mariana Coman², ¹*Secția Clinică Radiologie-Imagistică Medicală Spitalul Universitar de Urgență Militar Central" Carol Davila", București*, ²*Spitalul Clinic de Urgență pentru Copii „Maria Sklodowska Curie”, București*
41. **Asociere neobișnuită a unui mielomeningocel toracal cu chist bronhogen.** Andreea Dragu¹; Veronica Marcu²; Mariana Coman²; Marcel Oancea², ¹*Radiologie și Imagistică Medicală, Spitalul Universitar de Urgență, București*, ²*Radiologie și Imagistică Medicală, Spitalul Clinic de Urgență pentru copii "MS Curie", București*, ³*Chirurgie pediatrică I, Spitalul Clinic de Urgență pentru copii "MS Curie", București*
42. **Angiografia CT în diagnosticul dextropoziției de crosă aortic.** R. A. Baz, Sabina Gherca, Marinela Cestică, *Facultatea de Medicină Constanța*